設問【165】 70歳の男性。自転車走行中に転倒し、自転車のブレーキレバーが顔面に刺さったとのことで、通行人が救急要請した。
救急隊は救助隊と同時に到着した。意識清明で、橈骨動脈を触知した。
搬送のため救助隊がブレーキレバーを切断した。
同じブレーキレバーの自転車と切断後の顔面の写真（付録 No.15）を別に示す。
切断中に救急隊として注意すべきなのはどれか。1つ選べ。

1. 片麻痺
2. 視力障害
3. 気道閉塞
4. 聴力障害
5. 髄液鼻漏

付 録
No.15　写真

設問【166】 35歳の男性。脚立で作業中、頭部より墜落し、救急要請された。
傷病者は顔面から血を流し、地面に側臥位で横たわっていた。
病院到着時の顔面の写真(付録 No.16)を別に示す。
傷病者接触時にまず行うべき対応はどれか。1つ選べ。

1. 頭部保持
2. 口腔内の観察
3. 高濃度酸素投与
4. 意識レベルの評価
5. 仰臥位への体位変換

付 録
No.16　写真

解　説 【165】	正答	3	出題	第40回 D-33	設問の要点	観察所見予想
	Ⅳ. 外 傷―顔面・頸部外傷					

Point ▼
顔面の穿通性外傷では口腔内への出血が気道閉塞を起こさないかに留意する

異物が貫通している方向がわからないが，意識清明なので一次性脳損傷はない。
鈍的異物が刺入されている場合は，不用意に抜去することは厳禁である。救助隊により異物を切断するとのことであるが，顔面外傷であるので，基本的に気道(**3.気道閉塞：正答**)への配慮は常に必要である。
本症例では頬部から異物が陥入しており，患側眼窩の損傷（眼球運動の障害）の見極めが必要になるかもしれない。

1. 2. 4. 5. 片麻痺，視力障害，聴力障害，髄液鼻漏に関しては，考えられない。

解　説 【166】	正答	1	出題	第40回 D-32	設問の要点	優先処置
	Ⅳ. 外 傷―顔面・頸部外傷					

Point ▼
転落の状況から頭部または頸椎損傷を考える。頭部保持と頸椎保護の優先度は高い

脚立で作業中に墜落した症例で，傷病者の状態(付録No. 16の写真)から，接触時にまず行うべき対応について問われている。

脚立の高さは記載されていないが，頭部から墜落していることから頸椎損傷を考慮した活動を行う必要がある。
傷病者接触時にまず**頭部保持**(**1.：正答**)を行い，頸椎保護に努める。
頭部保持ができたら呼びかけなどにより意識状態を大まかに把握する。JCSであれば桁数を判断する(**4.**)。
その後初期評価を行い，呼吸の評価（呼吸の有無，速さ，深さ）で異常に浅い，あるいは異常に遅いか速い場合は補助換気を行い，呼吸状態に異常がなければ高濃度酸素投与を行う(**3.**)。
循環・意識レベルの記載はないが，循環の評価（脈拍の性状，速さ）は橈骨動脈あるいは総頸動脈の脈拍の触知，皮膚色調，冷汗の有無などから判断する。傷病者は前頭部と口唇部の損傷を認めているため，拍動性の出血を認めた場合はガーゼにより直ちに圧迫止血を行う。
頭部保持後の呼びかけによる反応がなかった場合は，呼吸と循環の評価後に痛み刺激を加えて，JCSであればⅡ桁かⅢ桁かを判断する。傷病者は側臥位であるため，全身観察を行う際に仰臥位にし，頭部を正中中間位（ニュートラル位）にする(**5.**)
その後，頭部から四肢，背部に至るまで素早く全身観察を行う。口腔内の観察は，初期評価時や全身観察時（顔面観察）に気道（気道確保，吸引，口腔内の清拭）の評価などで行うことがあるが，傷病者接触時にまず行うことではない(**2.**)。

➤病院到着時の顔面の写真(付録No. 16)からは，眼瞼に内出血のような所見が認められる。顔面打撲によるものか，あるいは頭蓋底骨折に伴うパンダの眼徴候（ブラックアイ）の可能性もある。救急現場で髄液鼻漏または耳瘻（ダブルリングサイン）が確認できれば，頭蓋底骨折であると判断する。ブラックアイの出現は受傷してから数時間以上を要することが多いため，救急現場で確認できないことが多い(**p.717**)。

設問【176】 72歳の男性。乗用車運転中、センターラインをはみ出した対向車と正面衝突したため、目撃者が救急要請した。
救急隊到着時観察所見：意識JCS10。呼吸数32/分。脈拍128/分、整。
血圧60/40mmHg。皮膚に握雪感なく、呼吸音に左右差を認めない。
傷病者の吸気時の写真（付録 No.17）を別に示す。
この傷病者の病態はどれか。1つ選べ。

1. 気管損傷
2. 鎖骨骨折
3. 頸髄損傷
4. 心タンポナーデ
5. フレイルチェスト

付 録
No.17　写真

解　説 【176】	正答	4	出題	第43回 C-9	設問の要点	疾患・病態の推定	必修
	Ⅳ. 外 傷―胸部外傷						

Point ▾
外傷性ショックは外頸静脈怒張の有無で判別する

四輪車運転中の正面衝突では，運転者は前胸部と上腹部をハンドルに強打する可能性が高い。この受傷機転によって生じる外傷形態は**ハンドル外傷(p.697)**と呼ばれ，損傷臓器と病態に特徴がある**(下表)**。
観察所見から血圧の著明な低下（ショック），写真(付録No. 17)からは頸静脈怒張が明らかである。外傷傷病者におけるこのような病態は，大量出血によるものではなく，心タンポナーデまたは緊張性気胸を考える**(下図)**。

本例では，呼吸状態には著変がないことから，傷病者の病態が**4. 心タンポナーデ(正答)**であると判断できる。

表　四輪自動車運転中の正面衝突事故による損傷臓器と特異的な損傷形態(p.697・図Ⅲ-6-10)

成傷器(車内構造物)	部 位	損傷臓器	代表的な損傷形態	参照頁
ハンドル (p.697)	胸腔内	心 臓	心破裂・**心タンポナーデ**・心筋挫傷	p.734
		大血管	大動脈断裂	
		肺	肺挫傷・気胸・血胸・**緊張性気胸**	p.735
	胸 壁	胸 骨	胸骨骨折	p.736
		肋 骨	多発肋骨骨折・**フレイルチェスト**	
	腹 部	肝 臓	腹腔内出血・胆汁性腹膜炎	p.740
		膵 臓	膵管断裂・後腹膜壊死	
		十二指腸	十二指腸壁内血腫	p.741
		横行結腸	糞便性腹膜炎	
		腸間膜	腹腔内出血	
シートベルト	頸 部	血管・椎体	頸部血管損傷・頸椎損傷	p.697
	胸 部	鎖 骨	鎖骨骨折	
	腹 部	小 腸	汎発性腹膜炎	p.740
		大 腸	糞便性腹膜炎	
		腸間膜	腹腔内出血	
エアバッグ (p.697)	頸 椎	頸 椎	頸椎過伸展・頸髄損傷	p.697
	頭 部	脳	(角加速度機序)脳挫傷・びまん性脳損傷	p.694
	顔 面	顔面骨	眼球損傷	p.723
フロントガラス (p.697)	頭 部	頭蓋・脳	頭蓋骨骨折・脳挫傷	p.698
	顔 面	顔面骨	上顎骨/下顎骨骨折・眼窩骨折・眼損傷	
ダッシュボード (p.698)	骨 盤	股関節	股関節後方脱臼・寛骨臼骨折	p.697 p.749
	下 肢	大腿骨	大腿骨骨幹部骨折	
		脛骨・腓骨	開放性脛骨/腓骨骨折	p.698(図)
		膝蓋骨	膝蓋骨骨折・膝関節内血腫	
		膝関節	膝関節後方脱臼・膝窩動静脈損傷	
(ブレーキ)ペダル	下 肢	足関節以下	足関節脱臼・足趾骨折/脱臼	p.697(図)

図　外傷性ショック―外頸静脈怒張の有無で判別できる

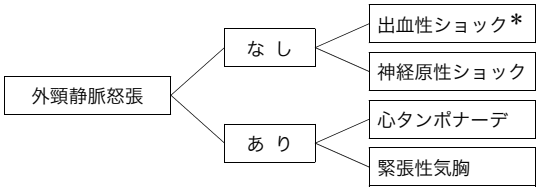

＊外傷性ショックの90％は大出血が原因